

СОВРЕМЕННЫЕ ПОДХОДЫ К СОЗДАНИЮ ГЕПАТОТРОПНЫХ МАГНИТНО-РЕЗОНАНСНЫХ КОНТРАСТНЫХ ПРЕПАРАТОВ

Михайлова К.К., Нам И.Ф., Жук В.В.,

Научный руководитель: Нам И. Ф., к. т.н., доцент

Томский политехнический университет, 634050, г. Томск, пр. Ленина, 30

kkm2@tpu.ru

Современные подходы к созданию гепатотропных магнитно-резонансных контрастных препаратов

Диагностика и дифференциальная диагностика очаговых поражений печени представляется актуальной проблемой современной медицины. В настоящее время различные новообразования печени выявляются в 3% ультразвуковых исследований, выполненных в качестве скрининга, и встречаются в 20-51% случаев аутопсий. При этом чувствительность диагностических методов колеблется от 20 до 95% в зависимости от применяемых методик и размеров выявляемых очагов. Важным является не только обнаружение очаговых изменений печени, но и их тканевая дифференциация, определение стадийности, степени вовлечения сосудов, васкуляризации опухолей, поскольку от этих параметров зависит решение вопроса об оптимальной тактике лечения пациента. Печень является органом-мишенью при метастатическом поражении. Наиболее часто наблюдаются метастазы колоректального рака, молочной железы, легкого и желудка от которых погибает около 20% пациентов [1].

Для обнаружения и дифференциальной диагностики очаговых изменений печени наиболее информативным считается магнитно-резонансная томография (МРТ), выполненная в условиях динамического контрастирования [2]. Магнитно-резонансное контрастное средство (МРКС) увеличивает чувствительность, специфичность и диагностическую эффективность метода, способствуя не только идентификации патологического процесса, но и более точному определению характеристик очагового образования печени. Основными направлениями применения МРТ с контрастными средствами являются выявление метастазов и первичных злокачественных новообразований печени, которые имеют артериальный тип кровоснабжения и наиболее эффективно диагностируются в артериальную фазу контрастного усиления, либо в портальную фазу, когда образование становится гипоинтенсивным по отношению к гиперинтенсивной паренхиме печени[3].

В тоже время, известно, что целый ряд злокачественных образований имеет однотипные характеристики сигнала при контрастном усилении и дифференцировать их между собой сложно. В связи с этим гиперваскулярные образования, выявляемые в артериальную фазу контрастного усиления, могут оказаться как злокачественными, требующими решения вопроса о хирургическом лечении, так и доброкачественными, при которых возможно динамическое наблюдение и отказ от инвазивного вмешательства.

Применение гепатотропного МРКС позволяет:

- существенно повысить качество диагностического изображения печени;
- дифференцировать доброкачественные и злокачественные новообразования печени;
- избежать повторных уточняющих исследований;

— сократить время обследования пациента и, тем самым, минимизировать количество артефактов, связанных с дыханием и сокращением сердца.

В связи с изложенным, целью настоящего исследования явилось: в эксперименте изучить возможности использования отечественного гепатотропного контрастного средства на основе гадолиния для магнитно-резонансной диагностики злокачественных новообразований.

Материалы и методы

На разной стадии разработки в настоящее время находятся более 20-ти МРКС для визуализации печени. Из всех существующих МРКС в качестве действующего вещества используется: гадолиний - в 40%; Fe - в 40%; Mn и Cr - в 20%.

Полностью прошли все необходимые испытания и присутствуют на рынке 4 лекарственных средства – «Резовист», «Эндорем», «Примовист», «Тесласкан». Из них в России зарегистрирован только «Примовист» (Регистрационный номер: ЛСР-003252).

В России единственный (разрешенный к клиническому применению) гепатоспецифический контрастный препарат «Примовист» (динатриевая соль гадокетовой кислоты — Gd-ЕОВ-ДТРА). Благодаря наличию в составе действующего вещества данного препарата особой функциональной группы (этоксibenзильной) - он селективно захватывается поверхностными рецепторами интактных гепатоцитов и таким образом накапливается здоровой тканью печени [4].

Появление в клинической практике новых отечественных гепатотропных контрастных препаратов повысит качество диагностики очаговых поражений печени, а, следовательно, улучшит результаты лечения этой патологии.

В настоящее время разработаны опытные образцы гепатотропного контрастного средства, состоящей из субстанции МКРС на основе гадолиния, инкапсулированной в микросферы из биоразлагаемого полимера.

Разрабатываемый лиофилизат для приготовления ГЛФ МРКС получают методом двойной эмульсии (w/o/w). Оболочка микросферы формируется из биоразлагаемых полимеров (полилактидов или полилактидгликолидов). Внутренний объем микросферы заполнен гель-образующим полисахаридом, содержащим хелатный комплекс на основе гадолиния.

Гепатотропное МРКС представляет собой смешанные с физиологическим раствором лиофилизированные микросферы, содержащие хелатный комплекс на основе гадолиния, диаметром от 1 до 3 мкм. ГЛФ вводят пациенту внутривенно перед выполнением МРТ.

Накопление инновационного МРКС в клетках печени, обуславливающее гепатотропность, базируется на фагоцитозе малых частиц клетками ретикуло-эндотелиальной системы [4]. Основные усилия в этом направлении сосредоточены на создание МРКС с частичной селективностью к Купферовским клеткам печени и селезенки, чтобы избежать распределения разрабатываемого МРКС во внеклеточном пространстве и уменьшить дозу, необходимую для измерения МРТ-сигналов печени и селезенке. Нормальные ретикулоэндотелиальные макрофаги фагоцитируют частицы, а в канцерогенной ткани фагоцитоз отсутствует, тем самым достигается селективное изменение МР-сигнала неопластической ткани. На долю лимфатических узлов и костного мозга приходится менее 10% фагоцитирующих клеток, в то время как 80% этих клеток находится в печени и 10% в селезенке. Эффективный метод получения гепатотропных

МРКС связан с инкапсуляцией субстанции МРКС, в микросферы из биоразлагаемого полимера. Размер микросфер из биоразлагаемого полимера должен быть определенного размера (1-3 мкм) для свободной циркуляции в просвете сосудов всех уровней и прохождения легочно-капиллярного барьера, а так же не вызывать окклюзию сосудов. Выведение лекарственного средства осуществляется преимущественно почками путем клубочковой фильтрации после разрушения биоразлагаемого полимера в Купферовских клетках и выхода из них гадолиний-содержащей субстанции.

К настоящему времени в лабораторных условиях получены экспериментальные образцы лиофилизата гепатотропного МРКС на основе гадолиния, проведена предварительная оценка распределения препарата в организме лабораторных животных, которая показала интенсивное накопление МРКС в органе-мишени.

Исследования проводились на лабораторных животных – крысы линии «Вистар», пол. муж., массой 250 ± 47 гр. После введения гепатотропное МРКС распределяется в кровеносном русле.

Исследование выполнялось спустя 15 - 20 минут после введения парамагнетика в терапевтической дозе. В целях обеспечения полной неподвижности на протяжении всего исследования экспериментальные животные наркотизировались путем внутримышечной инфузии 5% раствора кетамина. В момент томографии животные помещались в гибкой катушке в центре магнитного поля томографа головой вперед в положении на спине так, что в поле зрения окажется все тело. На рисунке приведены МР-томограммы интактных животных через 20 минут после введения препарата. Слева направо: Примовист®[®], нативное состояние, предлагаемая композиция. Видно интенсивное накопление препарата в области печени [1].

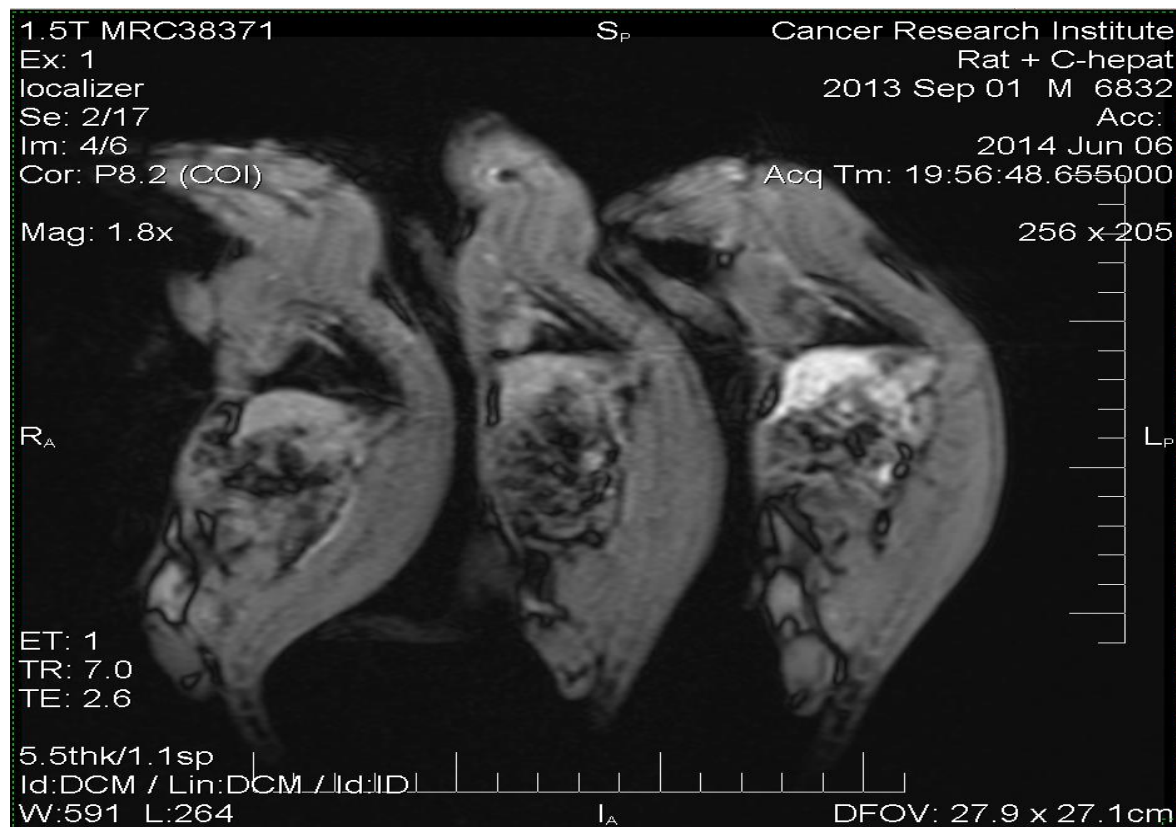


Рис 1. Распределение исследуемого лекарственного средства в организме интактных животных

Эксперименты на животных осуществлялись в соответствии с правилами, принятыми Европейской Конвенцией по защите позвоночных животных, используемых для экспериментальных и иных научных целей 1986.

Результаты и их обсуждение

1. Готовая лекарственная форма гепатотропного контрастного лекарственного средства на основе гадолиния для магнитно-резонансной томографии интенсивно накапливается в органе мишени, что достоверно фиксируется при любой стандартной T1-взвешенной последовательности.
2. Разрабатываемое контрастное лекарственное средство может применяться в качестве гепатотропного для проведения диагностических исследований печени.

Список использованной литературы:

1. Weinmann HJ, Ebert W, Misselwitz B, Schmitt-Willich H. Tissuespecific MR contrast agents. /Eur J Radiol. 2003 Apr; 46(1): 33-44.
2. Кармазановский Г.Г., Шипулева И.В., Сидорова Е.Е., Колганова И.П., Осипова Н.Ю. Лучевая диагностика гиперваскулярных образований печени. // Сборник научно-практических работ «20 лет клинической больницы № 1», Москва, 2008. – С. 228-230.
3. Сидорова Е.Е., Кармазановский Г.Г. Дифференциально-диагностические возможности гепатотропного препарата (гадоксетовой кислоты) в хирургической гепатологии.// Мат. Невского радиологического форума, 2009., Санкт-Петербург. Сборник научных работ. - С. 487-488.
4. Сергеев П.В., Поляев Ю.А., Юдин А.Л., Шимановский Н.Л. Контрастные средства./ М.: Издательство «Известия», 2007, 496 с.